

Primäre Hyperhidrosis axillaris

Dauerhafter Behandlungserfolg durch Mikrowellenbehandlung

Rainer Jokisch – Hautmedizin Kelkheim

Für einen dauerhaften Behandlungserfolg der primären Hyperhidrosis axillaris (PHA) gilt die laser-assistierte axilläre Saugkürettage als Goldstandard. Die Schweißdrüsenthermolyse durch Mikrowellen scheint eine wirksame nicht operative Alternative für eine dauerhafte Verbesserung der PHA zu sein.

Die PHA beruht auf einer fokalen, cholinergen Überstimulation ekkriner Schweißdrüsen. Betroffene leiden nicht selten auch an einer Überfunktion apokriner Schweißdrüsen (Bromhidrose), die zu unangenehmem Schweißgeruch führt. Sichtbare Schweißflecke an der Kleidung und das Verströmen unangenehmen Geruchs bedingen Angststörungen im privaten und beruflichen Umfeld, die durch positive Rückkopplung die Symptomatik verstärken. Der meist junge Patient kennt das Problem aus seiner Familie und hat schon verschiedene externe oder orale Therapien versucht, die frei verkäuflich (online bzw. OTC, over the counter) erhältlich sind, bevor er für eine dauerhafte Lösung des Problems den Spezialisten aufsucht.

Die Entwicklung der operativen Verfahren, weg von der Schweißdrüsenexzision, hin zur axillären Saugkürettage in Tumescenzlokalanästhesie war ein entscheidender Schritt zur Durchführung eines minimalinvasiven und gewebeschonenden operativen Prozederes [1]. In jüngster Zeit wurden konservative Thermoverfahren entwickelt, die durch gezielte Wärmeapplikation an der Kutis-Subkutis-Grenze die Schweißdrüsen dauerhaft schädigen. Der vorläufige Höhepunkt dieser Entwicklung ist ein Mikrowellenverfahren [2].

Pathophysiologie

Die Gesamtheit der ekkrinen Schweißdrüsen kann bei maximalen Stimuli wie Ausdauersport bei sommerlichen Temperaturen bis zu 3,7 l Schweiß pro Stunde produzieren, um die thermische Homöostase zu sichern. Auf zellulärer Ebene entsteht in einem zweistufigen Prozess zunächst ein isotonischer Primärschweiß im bulbären Anteil, der auf seinem Weg zur Hautoberfläche im duktalem Anteil durch Rückresorption von Natriumchlorid modifiziert wird. Der epitheliale Transport erfolgt durch die agranulären Klarzellen, wobei Cl^- durch die Klarzellen und Na^+ durch tight junctions, einem Spannungsgradienten folgend, das Drüsenlumen erreichen. Wasser folgt durch Osmose passiv nach. Die intrazelluläre Regulation scheint primär Ca^{2+} -abhän-

gig zu sein, da ein intrazellulärer Anstieg freien Kalziums in den Klarzellen über eine verstärkte Cl^- -Sekretion die Schweißproduktion anregt [3]. Acetylcholin erhöht die zytosolische Ca^{2+} -Konzentration sowohl über eine Ca^{2+} -Freisetzung aus zellulären Speichern, als auch durch einen Ca^{2+} -Influx von extrazellulär. Ungeklärt bleibt, warum es zu fokaler Hyperhidrose kommt.

Klinische Diagnostik

Die Diagnose der Hyperhidrose ist derzeit nicht objektivierbar. Die Simulation situativer Verhältnisse zur Verifizierung ist meist nicht praktikabel. Eine Provokation durch körperliche Betätigung ist nicht valide im Hinblick auf eine Diagnostik. Da die fokale Hyperhidrose kein permanenter Zustand ist, versagt die Gravimetrie im Einzelfall. Allerdings kann sie im Rahmen von Studien zur Erfassung des Therapieerfolges herangezogen werden. Aus diesem Grund wählt man zur grob semiquantitativen Einteilung des Schweregrades die Größe von Schweißflecken und die visuelle Beurteilung der axillären Haut im Hinblick auf die Schweißbildung (►Tab. 1). Die Minorsche Schweißprobe (►Abb. 1) gibt prätherapeutisch Hinweise auf das Verteilungsmuster im betroffenen Areal und posttherapeutisch können noch vorhandene Schweißinseln ggf. detektiert werden.

Zur Erfassung des Leidensdrucks in der Beurteilung des Therapieerfolges wird in den bisherigen Studien die 4-stufige HDSS (Hyperhidrosis Disease Severity Scale) herangezogen (►Tab. 2). Untersuchungen des DLQI (Dermatology Life Quality Index) bei primärer fokaler Hyperhidrosis zeigten je nach Studie Werte von 11,7–17. Dies entspricht dem zweithöchsten von fünf Schweregraden (sehr starke Beeinträchtigung im Alltag). Bei der fokalen Hyperhidrosis axillaris handelt es sich deshalb um eine ernste medizinische Störung, die hemmend auf Arbeitsproduktivität, persönliche Beziehungen und tägliche Aktivitäten wirkt [4].

Systemische Therapie

Eine systemische Therapie, die gezielt lokal die PHA hemmt ist unbekannt. Eine Wirksamkeit konnte zwar für das quartäre Parasympatholytikum Methantheliniumbromid nachgewiesen werden, aber periphere anticholinerge Nebenwirkungen (z. B. Akkomodationsstörungen, Miktionsstörungen, Tachykardien u. a.) lassen, ebenso wie die dauerhaft erforderliche Einnahme, die Akzeptanz sinken [5]. Therapieversuche mit Salbeiextrakten, insbesondere aber mit Antidepressiva, Benzodiazepinen und

T1 Schweregrad der Hyperhidrosis axillaris, semiquantitativ nach AWMF-Leitlinien

Grad I	leichte Hyperhidrose	Schweißflecke 5–10 cm
Grad II	mäßig starke Hyperhidrose	Schweißflecke 10–20 cm
Grad III	starke Hyperhidrose	Schweißflecke > 20 cm

β -Blockern können im Einzelfall im Sinne einer psychosomatischen Erkrankung hilfreich sein. Lokale Therapien sind deshalb bei fokalem Auftreten der Hyperhidrosis Mittel der Wahl.

Lokaltherapien mit zeitlich begrenzter Wirksamkeit

Botulinumtoxin-A

Von den konservativen Verfahren ist die Chemodenervierung mit Botulinumtoxin-A (BoNT/A) am wirksamsten [6]. Seine anticholinerge Wirkung entfaltet es nach intrakutaner Injektion an den cholinergen Nervenendigungen, wo es nach Membranbindung internalisiert wird und präsynaptisch die Verschmelzung der acetylcholinhaltigen Vesikel mit der Plasmamembran irreversibel blockiert. Damit wird die Ausschüttung von Acetylcholin in den synaptischen Spalt verhindert, und erst durch Neubildung von Vesikeln kehrt die cholinerge Wirkung im Verlauf von Monaten zurück. Die intrakutane Anwendung von BoNT/A gilt wegen der hohen therapeutischen Breite als sehr sicher, dennoch sollte die fachgerechte Anwendung in Fortbildungskursen, z. B. der DGBT (Deutsche Gesellschaft für Ästhetische Botulinumtoxin-Therapie), erlernt werden.

Aluminiumchloridhexahydrat

Aluminiumchloridhexahydrat kann in 10–20%iger Zubereitung als Behandlungsversuch über einige Wochen vorgeschaltet werden. Die Akzeptanz ist wegen der neurotoxischen Potenz (Enzephalopathie bei Dialysepatienten) und Berichten über kausale Zusammenhänge mit Morbus Alzheimer und Mammakarzinom in letzter Zeit stark gesunken.

Iontophorese

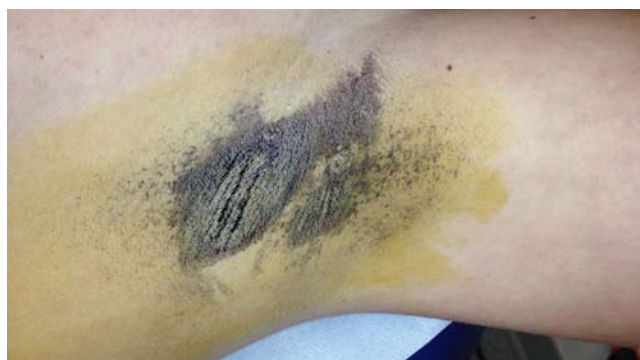Die Therapie mit Leitungswasser kann wegen mangelhafter Wirkung und mäßiger Praktikabilität nicht empfohlen werden.

Lokaltherapien mit dauerhafter Wirkung

Wird ein dauerhafter Therapieerfolg gewünscht, ist ein ungleich größerer technischer und finanzieller Aufwand erforderlich, der in jedem Falle einer Lokalanästhesie bedarf und in operative sowie nicht operativ thermolytische Verfahren eingeteilt wird.

Operative Verfahren

Die radikale Exzision der axillären Haut mit primärem Wundverschluss wurde zugunsten der axillären Saugkürettage in Tumeszokalanästhesie/Analgesiedierung verlassen. Bei der axillären Saugkürettage genügen drei kleine Hautinzisionen pro Axille, um durch Aspiration mit der Saugkanüle, subkutane Kürettage und nochmalige Aspiration dauerhaft eine reduzierte Schweißproduktion zu erreichen. Durch die zusätzliche subkutane Laserapplikation kann der Therapieerfolg durch Thermolyse noch verbessert werden. Da nur durch intensives, eher aggressives Vorgehen im Bereich der oberen Subkutis ein gutes Ergebnis zu erreichen ist, kann es postoperativ zu einer gestörten Wundheilung, Serombildung oder Erosionen der Hautoberfläche kommen. Im weiteren Heilungsverlauf beobachten die Patienten ein runzliges Hautrelief und eine Neigung zu Kontrakturen, die aber durch Dehnungsübungen im Schulterbereich und lokale Massagen gut beherrschbar sind. Die axilläre Saugkürettage gilt wegen der funktionell-ästhetisch guten Langzeitergebnisse bei minimaler Invasivität immer noch als Goldstandard in der Behandlung der PHA.



© R. Jöckisch, Hautmediziner Kellheim 2015

1 *Minorsche Schweißprobe: Detektion hyperhidrotischer Areale.*

T2 HDSS (Hyperhidrosis Disease Severity Scale) aus [2]

HDSS-Score	How would you rate the severity of your Hyperhidrosis?
1	My underarm sweating is never noticeable and never interferes with my daily activities.
2	My underarm sweating is tolerable, but sometimes interferes with my daily activities.
3	My underarm sweating is barely tolerable and frequently interferes with my daily activities.
4	My underarm sweating is intolerable and always interferes with my daily activities.

Nicht operative Verfahren

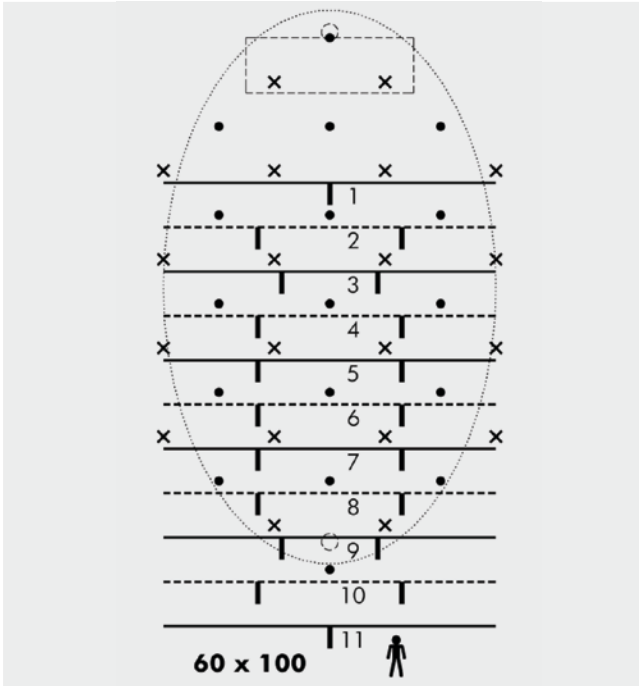
Dauerhaften Erfolg versprechen auch zwei nicht operativ thermolytische Verfahren, die Temperaturen über 60 °C gezielt in einer Tiefe von 2–5 mm erzeugen. Dabei kommt es zu einer irreversiblen Schädigung von ekkrinen und apokrinen Schweißdrüsen.

Schweißdrüsenthermolyse durch Radiowellen

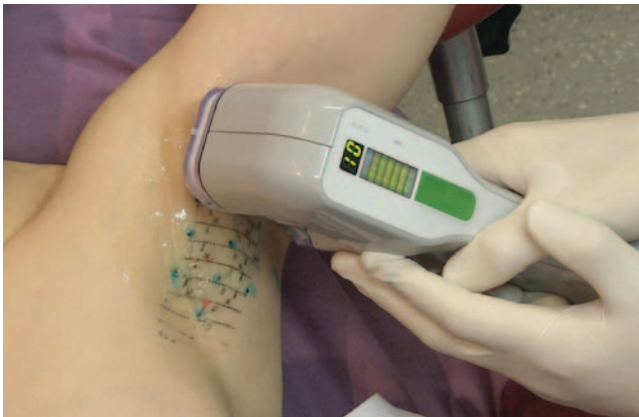Die Wärmeapplikation von Radiowellen basiert auf der Micro-needling-Technik. Stempelartig durchdringt ein Nadelkissen die Haut, danach erzeugt ein Millisekunden-Radiowellenimpuls die erforderlichen Temperaturen bei gleichzeitiger Kühlung der Hautoberfläche durch den Applikator. Drei Behandlungssitzungen im Abstand von 4 Wochen sollen den dauerhaften Erfolg garantieren. Allerdings sind weder die Applikation der Lokalanästhesie noch die Abfolge des Stempelns inklusive der Überlappungszonen standardisiert, sodass die Erfahrung des Behandlers bzw. sein handwerkliches Geschick das Ergebnis entscheidend beeinflussen wird.

Schweißdrüsenthermolyse durch Mikrowellen

Das neueste Thermolyse-Verfahren [2] erreicht wirksame Temperaturen durch gezielte Erwärmung der oberen Subkutis mit Mikrowellen der Wellenlänge 5,8 MHz. Es ist nicht invasiv und in der Anwendung hochstandardisiert. Die Wirksamkeit wurde auch durch histologische Untersuchungen untermauert, die im behandelten Areal den Verlust der Schweißdrüsen zeigen [7]. Es sind nur eine oder maximal zwei Behandlungen im Abstand von 3 Monaten erforderlich, um eine Reduktion des HDSS-Scores um 1–2 Stufen zu erreichen. Auch gravimetrisch ist die Wirkung statistisch signifikant.



2 Schematische Darstellung des Abziehbildes auf der Haut. Darstellung der Injektionspunkte für die Lokalanästhesie und der Behandlungsmarkierungen für das Bio-Tip.



3 Schweißdrüsenthermolyse durch Mikrowellen.

Ablauf einer Mikrowellenbehandlung

Fünf Tage nach der letzten Rasur sind die Haarstümpfe als Orientierungspunkte gut zu erkennen. Aus einem Arsenal unterschiedlich großer Schablonen wird die passende Größe ausgewählt, um zwei Markierungen in der Axille festzulegen. Mit der zugehörigen Abziehfolie wird das standardisierte Behandlungsmuster auf die axilläre Haut übertragen. Damit ist jeder einzelne Betäubungspunkt und jede einzelne Behandlungsstelle exakt auf der Haut festgelegt (►Abb. 2). Vorgeschrieben ist die Anästhesie mit Lidocain 1%/Adrenalin 1:100.000 und die Applikation von jeweils 0,4 ml mit kurzen 4 mm/30 G-Kanülen. Nach einer Einwirkzeit von mindestens 10 Minuten wird das Handstück mit dem sogenannten Bio-Tip nach einem von

der gewählten Abziehfoliengröße abhängigen, definierten Protokoll abschnittsweise über den markierten Bereich geführt (►Abb. 3). Bei jedem einzelnen Behandlungszyklus von ca. 30–40 Sekunden wird eine Fläche von 10 × 30 mm behandelt, sodass pro Axille eine Behandlungszeit von ca. 15–30 Minuten zu veranschlagen ist. Etwa 10 % der Patienten beklagen vorübergehend Taubheit im Behandlungsareal. Einblutungen an der Auflagefläche des Bio-Tip sind Folge des Vakuums während des Behandlungszyklus und heilen rasch ab. Falls im Nachgang Schmerzen auftreten, empfiehlt sich Ibuprofen. Ausfallzeiten müssen nicht eingeplant werden.

Fazit für die Praxis

BoNT/A wirkt zuverlässig bei der PHA. Mit der Minorschen Schweißprobe kann das Verteilungsmuster der Schweißbildung prätherapeutisch dargestellt werden, um die Dichte der Injektionspunkte anzupassen. Die in Zulassungsstudien für Botox® genannten Mengen von 50 E je Axille können bei gezielter Anwendung halbiert werden [8]. Die Wirkungsdauer sollte mindestens 6 Monate betragen. Die große therapeutische Breite verhindert Nebenwirkungen. Das Erlernen in Kursen (z. B. DGBT) wird dringend empfohlen.

Für einen dauerhaften Behandlungserfolg der PHA gilt die laserassistierte axilläre Saugkürettage als Goldstandard. Allerdings mangelt es hier an einer Konsensbildung für ein standardisiertes Vorgehen. So werden verschiedene Zubereitungen an Tumescenzlösung, verschiedene Saugkanülen und Küretten, als auch unterschiedliche Lasertypen und Energien verwendet. Die Ergebnisse sind zudem von der Erfahrung des Operateurs abhängig.

Das Mikrowellensystem scheint eine wirksame, nebenwirkungsarme, konservative Alternative für eine dauerhafte Verbesserung der PHA zu sein. Das Prozedere ist durch die Verwendung eines Schablonensystems hinsichtlich der Anästhesie- und Behandlungspunkte standardisiert. 2-Jahres-Ergebnisse nach Behandlung bestätigen den permanenten Effekt. Als positive Nebeneffekte gelten die dauerhafte Verringerung der Bromhidrose und die Epilationswirkung.

Geeignete Patienten für das Mikrowellensystem rekrutieren sich sowohl aus der Gruppe der bisherigen Botulinumtoxin-Anwender, als auch aus der Gruppe der Neupatienten, die eine dauerhafte Lösung der axillären Hyperhidrose anstreben und das Operationsrisiko fürchten.

Literatur

Der Beitrag inklusive Literatur ist als PDF-Datei unter www.springermedizin.de/aesthetische-dermatologie abrufbar.

Korrespondenzadresse Dr. med. Rainer Jokisch

Hautmedizin Kelkheim
Frankenallee 1
65779 Kelkheim
jokisch@hautmedizin-kelkheim.de

Interessenkonflikt

R. Jokisch gibt an, dass kein Interessenkonflikt besteht.